

Клинический случай: применение комбинированной патогенетической терапии ингаляционным илопростом в сочетании с ингибитором фосфодиэстеразы 5-го типа силденафилом при идиопатической легочной гипертензии

И.Н.Завырылина, О.А.Архипова[✉], М.А.Саидова, Н.М.Данилов, Т.В.Мартынюк, И.Е.Чазова
Институт клинической кардиологии им. А.Л.Мясникова ФГБУ Российский кардиологический научно-производственный комплекс Минздрава России. 121552, Россия, Москва, ул. 3-я Черепковская, д. 15а

Идиопатическая легочная гипертензия – редкое заболевание неизвестной этиологии, характеризующееся выраженным повышением легочного сосудистого сопротивления и давления в легочной артерии, часто прогрессирующим течением с быстрым развитием правожелудочковой недостаточности и фатальным прогнозом. Применение комбинированной патогенетической терапии позволяет контролировать течение заболевания и замедляет его прогрессирование, улучшает прогноз и снижает потребность в госпитализациях у наиболее тяжелых больных легочной артериальной гипертензией III–IV функционального класса.

Представленный клинический случай пациентки с верифицированным при катетеризации правых отделов сердца диагнозом «идиопатическая легочная гипертензия, III функциональный класс» (по классификации Всемирной организации здравоохранения) демонстрирует возможности проведения комбинированной терапии. Назначение ингаляционного простаноида илопроста в дополнение к стандартной терапии (антикоагулянты, диуретики) и назначенному ранее препарату из группы ингибиторов фосфодиэстеразы 5-го типа силденафилу способствовало существенному улучшению клинико-гемодинамического статуса, увеличению толерантности к физическим нагрузкам и повышению качества жизни пациентки.

Ключевые слова: идиопатическая легочная гипертензия, комбинированная патогенетическая терапия, ингибитор фосфодиэстеразы 5-го типа, простаноид, силденафил, илопрост.

[✉]Oлга_ark@list.ru

Для цитирования: Завырылина И.Н., Архипова О.А., Саидова М.А. и др. Клинический случай: применение комбинированной патогенетической терапии ингаляционным илопростом в сочетании с ингибитором фосфодиэстеразы 5-го типа силденафилом при идиопатической легочной гипертензии. Системные гипертензии. 2015; 12 (2): 66–70.

Clinical case: combination therapy with iloprost and sildenafil in the treatment of idiopathic pulmonary hypertension

I.N.Zavyrylina, O.A.Arkipova[✉], M.A.Saidova, N.M.Danylov, T.V.Martynyuk, I.E.Chazova
A.L.Myasnikov Institute of Clinical Cardiology, Russian Cardiological Scientific-Industrial Complex of the Ministry of Health of the Russian Federation. 121552, Russian Federation, Moscow, ul. 3-ia Cherepkovskaia, 15a

Idiopathic pulmonary arterial hypertension is a rare disease with unknown etiology, characterized by progressive increase in pulmonary vessel resistance, right heart failure. Combined pathogenetic therapy using leads to depression of disease progression, repeated hospitalization, improvement in disease prognosis in patients with III–IV functional class (WHO).

The patient with diagnosis of idiopathic pulmonary arterial hypertension, verified by right heart catheterization method, functional class III (WHO) was treated by anticoagulants, diuretics. There were observed the negative dynamic with right heart chambers dilation, appearing of heart failure signs during the treatment with phosphodiesterase type 5-inhibitor sildenafil. After adding an inhaled form of prostanoids-iloprost to sildenafil therapy there was achieved the significant improvement of the functional and hemodynamic status. Reduction in dyspnoea level, improvement in physical activity tolerance and disease prognosis were reached.

Key words: idiopathic pulmonary arterial hypertension, phosphodiesterase type 5 inhibitor, sildenafil, prostanoids, iloprost.

[✉]Oлга_ark@list.ru

For citation: Zavyrylina I.N., Arkipova O.A., Saidova M.A. et al. Clinical case: combination therapy with iloprost and sildenafil in the treatment of idiopathic pulmonary hypertension. System Hypertension. 2015; 12 (2): 66–70.

Идиопатическая легочная гипертензия (ИЛГ) – редкое заболевание неизвестной этиологии, характеризующееся выраженным повышением легочного сосудистого сопротивления (ЛСС) и давления в легочной артерии (ДЛА), часто прогрессирующим течением с быстрым развитием правожелудочковой недостаточности и фатальным прогнозом [1].

До появления новых препаратов патогенетической терапии продолжительность жизни у пациентов с ИЛГ III функционального класса (ФК) от момента установления диагноза в среднем составляла около 2,6 года, а для пациентов с IV ФК – около 6 мес [2]. ИЛГ формируется в результате прогрессирующего повышения ЛСС, которое является следствием сложных необратимых патобиологических процессов в сосудистой стенке, таких как воспаление, вазоконстрикция, пролиферация и тромбоз, приводящих в совокупности к обструктивной реконструкции мелких ЛА и артериол. Считается, что в патогенезе ИЛГ ос-

новную роль играет эндотелиальная дисфункция, которая приводит к хроническому нарушению выработки сосудорасширяющих и антипролиферативных веществ (оксида азота – NO и простаглицина) наряду с гиперэкспрессией сосудосуживающих и пролиферативных веществ (тромбоксан А₂ и эндотелин-1), что и предопределяет основные подходы к лечению. Современные лекарственные препараты обладают вазодилатирующими, цитопротективными, антипролиферативными, антиагрегационными свойствами. Они способны стабилизировать и даже улучшить клиническое состояние, повысить переносимость физических нагрузок и гемодинамические показатели, качество жизни больных, замедлить темпы прогрессирования заболевания, снизить потребность в госпитализациях, что, в свою очередь, улучшает прогноз больных [3].

К группе препаратов, доказавших свое положительное влияние на показатели легочной гемодинамики, выраженность ремоделирования легочных сосудов, функцио-

нальные возможности больных, согласно данным экспериментальных и клинических исследований, относятся простаноиды, ингибиторы фосфодиэстеразы 5-го типа (ФДЭ-5), антагонисты рецепторов эндотелина.

Одним из основных компонентов патогенетической терапии легочной артериальной гипертензии (ЛАГ) является илопрост (Вентавис, Байер, Германия) – первый доступный простаноид в ингаляционной форме. Это синтетическая, химически стабильная субстанция с высокой аффинностью к рецепторам простациклина. В структуре илопроста, в отличие от эндогенного простациклина, имеются метильная группа в С16 и атом углерода в С18 и С19, соединенные тройной связью. Терапевтическая активность илопроста объясняется его воздействием на три фундаментальных патофизиологических механизма ЛАГ – аномальная вазоконстрикция, ремоделирование сосудистой стенки и тромбоз *in situ*. Илопрост вызывает вазодилатацию, ингибирует агрегацию тромбоцитов и адгезию лейкоцитов, обладает профибринолитической активностью, антипролиферативным, антифибротическим и противовоспалительным эффектами [4]. Одним из объяснений преимущественного воздействия илопроста на легочные сосуды считается возможность доставки активной субстанции непосредственно к легочным альвеолам при помощи небулайзера и более высокая локальная концентрация илопроста в прекапиллярных сфинктерах гладкомышечных клеток и иннервации до их распределения в системном кровотоке [5, 6].

Силденафил – селективный ингибитор циклической гуанозинмонофосфатзависимой ФДЭ-5 доказал свою эффективность и безопасность в лечении пациентов с ЛАГ. Он способствует повышению внутриклеточного содержания циклического гуанозинмонофосфата, который является вторым мессенджером эндогенного NO [7, 8], в результате чего развиваются расслабление гладкомышечных клеток и подавление их пролиферации, что приводит к вазодилатации легочных артериол.

Данные клинического исследования SUPER-1 показали улучшение переносимости физических нагрузок по данным теста 6-минутной ходьбы и гемодинамических параметров через 12 нед приема силденафила у пациентов с ЛАГ. В открытом длительном исследовании SUPER-2 были доказаны стабильный клинический эффект и хорошая переносимость силденафила, принимаемого в дозах 80 мг 3 раза в сутки в течение 3 лет [7–9].

В качестве примера, иллюстрирующего возможность использования комбинированной терапии, представляем клинический случай применения ингаляционного простаноида илопроста и ингибитора ФДЭ-5 силденафила у пациентки с ИЛГ.

Больная М. 1968 г. рождения наблюдается в лаборатории легочной гипертензии отдела системных гипертензий ИКК им. А.Л.Мясникова с августа 2012 г., когда впервые поступила для уточнения причины высокой легочной гипертензии (ЛГ).

Из анамнеза жизни и заболевания известно, что пациентка в детстве и подростковом возрасте в развитии от сверстников не отставала, вела активный образ жизни. Единственная беременность в 1989 г. протекала без осложнений.

В течение 20 лет страдала артериальной гипертензией (АГ) с максимальными подъемами значений артериального давления (АД) до 200/140 мм рт. ст., до 2009 г. симптоматической терапии не получала.

Впервые осенью 2009 г. на фоне сильного психоэмоционального стресса в покое возник эпизод болей в области сердца ноющего характера, иррадиирующих в левую лопатку, стала отмечать появление одышки при выполнении умеренных физических нагрузок. Постепенно толерантность к физическим нагрузкам снижалась. Впервые эхокардиография (ЭхоКГ) по месту жительства была проведена в 2011 г., выявлено повышение систолического ДЛА (СДЛА) до 83 мм рт. ст., умеренное расширение пра-

вых отделов сердца. Был заподозрен диагноз «тромбоэмболия ЛА» (ТЭЛА), проведен тромболитизис препаратом Активлизе, однако уточняющие методики не были применены. В дальнейшем рекомендована терапия варфарином под контролем международного нормализованного отношения (МНО) 2,5–3,5, ацетилсалициловой кислотой 100 мг/сут, фозиноприлом 10 мг/сут, лозартаном 50 мг/сут, на фоне которой субъективного улучшения состояния не наблюдалось.

В мае 2011 г. госпитализировалась в стационар по месту жительства. По данным ЭхоКГ отмечалось повышение СДЛА до 130 мм рт. ст. По данным мультиспиральной компьютерной томографии с контрастным усилением (МСКТ-ангиопульмонографии) – данных за перенесенную ТЭЛА не получено. Была рекомендована терапия варфарином с целевым уровнем МНО 2,5–3,5, амлодипином 10 мг/сут, силденафилом 25 мг/сут, дигоксином 0,125 мг/сут, фуросемидом 20 мг/сут и дилтиаземом 45 мг/сут, однако силденафил и дигоксин пациентка не принимала, а на фоне приема дилтиазема 45 мг отмечалась резкая гипотония, в связи с чем самостоятельно его отменила.

В августе 2012 г. пациентка впервые поступила в 5-е кардиологическое отделение ИКК им. А.Л.Мясникова с целью уточнения диагноза и коррекции терапии.

При поступлении предъявляла жалобы на одышку при минимальных физических нагрузках, боли в области сердца ноющего характера, иррадиирующие в левую лопатку, возникающие без связи с физической нагрузкой, проходящие самостоятельно через 30 мин, на непродуктивный кашель, возникающий на фоне физической нагрузки, чувство кома в горле, эпизоды учащенного сердцебиения, отеки голеней.

При объективном осмотре больной состояние средней тяжести, индекс массы тела – 28 кг/м². Обращало на себя внимание наличие акроцианоза. В легких дыхание проводилось во все отделы, с жестким оттенком, частота дыхательных движений – 16 в минуту. При аускультации тоны сердца ясные, ритм правильный; акцент II тона над ЛА. Выслушивался систолический шум над проекцией трикуспидального клапана с проведением по пятому межреберью до передней ключичной линии. АД 160/70 мм рт. ст., частота сердечных сокращений – 72 уд/мин. Живот при пальпации мягкий, безболезненный. Печень не увеличена. Симптом поколачивания по поясничной области отрицательный. Отеки ног до средней трети голеней.

По данным электрокардиографии ритм синусовый, частота сердечных сокращений – 84 уд/мин, отклонение электрической оси сердца вправо, ротационные сдвиги. Изменение предсердного компонента по смешанному типу, признаки гипертрофии правого желудочка – ПЖ (рис. 1).

По результатам рентгенографии органов грудной клетки: легкие без инфилтративных изменений. Легочный рисунок обеднен на периферии за счет сосудистого компонента. Выявлены признаки ЛГ: повышение коэффициента Мура до 37%, коэффициента Люпи – до 35%. Корни легких расширены, ширина правого корня – 22 мм. Кардиоторакальный индекс (КТИ) – 61%. Заключение: ЛАГ, увеличение правых отделов сердца. Расширение верхней и нижней полых вен.

По данным ЭхоКГ было выявлено расширение правых отделов сердца (увеличение переднезаднего размера – ПЗР ПЖ до 4,5 см, площади правого предсердия – до 34 см²), гипертрофия миокарда ПЖ (толщина передней стенки ПЖ – 0,85 см), дилатация ЛА до 3,0 см, относительная недостаточность трикуспидального клапана 2–3-й степени, расчетное СДЛА составило 118 мм рт. ст.

При оценке функции внешнего дыхания патологии не выявлено, жизненная емкость легких и показатели вентиляции были в пределах возрастной нормы.

По данным вентиляцииционно-перфузионной сцинтиграфии легких визуализировалось мозаичное снижение перфузии, дефектов, характерных для ТЭЛА, выявлено не было.

Рис. 1. Электрокардиограмма пациентки М. (август 2012 г.).

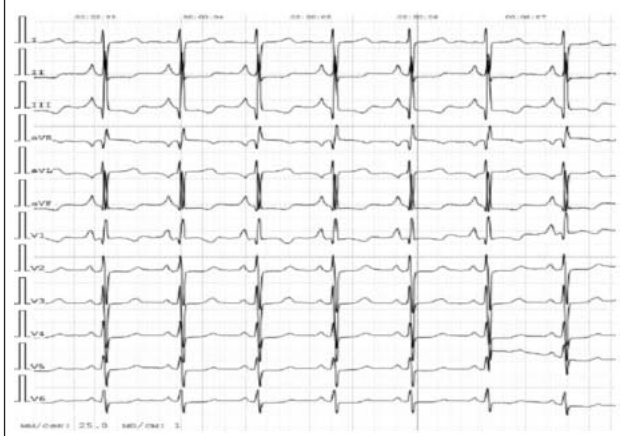

Таблица 1. Общий анализ крови пациентки М. (август 2012 г.)

	Август 2012 г.	Норма
Лейкоциты, тыс./л	6,6	4,80–10,8
Эритроциты, млн/л	5,18	4,2–5,4
Гемоглобин, г/дл	16,5	12,0–16,0
Гематокрит, %	48,9	37,0–47,0
Тромбоциты, тыс./л	157	130–400
СОЭ, мм/ч	2,0	2–15

Таблица 2. Биохимический анализ крови пациентки М. (9 августа 2012 г.)

	Август 2012 г.	Норма
К, ммоль/л	4,8	3,5–5,8
Креатинин, ммоль/л	90	44–106
Мочевина, ммоль/л	8,0	1,7–8,3
Общий билирубин, мкмоль/л	104,7	1,7–20,5
Аспаратаминотрансфераза, Ед/л	29	3–29
Аланинаминотрансфераза, Ед/л	17	3–40
Холестерин, ммоль/л	4,1	3,5–5,2
D-димер, мкг/мл	0,19	<0,5
МНО	2,27	1,5–2,5

Катетеризацию правых отделов сердца (КПОС) на тот момент провести не удалось по техническим причинам.

Были выполнены ультразвуковые исследования (УЗИ) печени и желчного пузыря, почек: патологических изменений не выявлено. Клинический анализ крови без особенностей. В биохимическом анализе крови отмечалось повышение общего билирубина до 115,8 мкмоль/л, мочевой кислоты до – 504,0 мкмоль/л; тест на ВИЧ-инфекцию отрицательный. D-димер крови в пределах нормальных значений (табл. 1, 2). Проанализированы тесты на антифосфолипидный синдром, скрининг на системные заболевания, тромбофилии, генетические мутации, которые оказались отрицательными.

Для оценки функциональной способности проводился тест 6-минутной ходьбы с оценкой степени одышки по шкале Борга. Пройденная дистанция в тесте составила 320 м, одышка – 3 балла (умеренная).

Таким образом, по результатам тщательного диагностического поиска данных, указывающих на вторичный генез, ЛГ выявлено не было. Учитывая длительный анамнез АГ, в стационаре проводилось комплексное обследование, убедительных данных в пользу симптоматической АГ получено не было.

Пациентке был поставлен диагноз: ИЛГ, ФК III (по классификации Всемирной организации здравоохранения – ВОЗ). Легочное сердце: относительная недостаточность трикуспидального клапана 2–3-й степени. Недостаточность кровообращения III-стadium. Гипертоническая болезнь I стадии, 2-я степень АГ. Риск 2 (средний).

Больной было рекомендовано продолжить прием варфарина 0,625 мг под контролем МНО (целевые значения 1,5–2,5), торасемида 5 мг, чередуя с приемом фуросемида 20 мг через сутки, спиронолактона 100 мг/сут, эналаприла 10 мг/сут, амлодипина 1,25 мг/сут.

Учитывая анамнез заболевания, выраженное снижение толерантности к физическим нагрузкам, высокую легочную гипертензию III ФК (ВОЗ), наличие предикторов неблагоприятного прогноза, больной рекомендовано добавить к основной терапии препарат из группы антагонистов рецепторов эндотелина – бозентан (Траклир) 62,5 мг 2 раза в сутки. В связи с отсутствием на тот момент препарата в аптечной сети лечение было инициировано с июля 2013 г.

В течение последующего года значения АД стабилизировались на цифрах 120–130/80 мм рт.ст., в связи с чем пациентка самостоятельно отменила прием эналаприла и амлодипина, начала применение силденафила 25 мг/сут. В начале августа 2013 г. больная перенесла острую респираторную вирусную инфекцию, в связи с чем отмечено некоторое ухудшение клинического течения заболевания: усиление одышки, снижение толерантности к физическим нагрузкам. По данным комплексного обследования была выявлена отрицательная динамика по сравнению с августом 2012 г. в виде увеличения коэффициента Мура с 37 до 42%, КТИ – с 61 до 65% (по результатам рентгенографии органов грудной клетки); отмечалось снижение пройденной дистанции в тесте 6-минутной ходьбы с 320 до 289 м. Данные ЭхоКГ были без существенной динамики по сравнению с августом 2012 г., СДЛА 120–125 мм рт. ст., признаки повышения центрального венозного давления.

С целью оценки показателей центральной гемодинамики и определения вазореактивности больной проводилась КПОС с острой фармакологической пробой (ОФП) с NO на фоне приема силденафила. По ее результатам были выявлены признаки высокой ЛГ: СДЛА составило 136 мм рт. ст., среднее ДЛА – 83 мм рт. ст., давление в правом предсердии – 10 мм рт.ст, давление заклинивания ЛА – 3 мм рт. ст., сердечный выброс – 2,3 л/мин, сердечный индекс – 1,2 л/мин м², ЛСС 2609 дин×с×см⁻⁵, 5. При проведении ангиопульмонографии данных за перенесенную тромбоэмболию не получено.

Для проведения ОФП используются короткодействующие вазодилаторы, оказывающие эффект на малый круг кровообращения, такие как ингаляционный NO (iNO), внутривенный эпопростенол или аденозин. Положительной пробой, согласно рекомендациям, считается снижение среднего ДЛА не менее чем на 10 мм рт. ст. с достижением абсолютного уровня среднего ДЛА менее 40 мм рт. ст. и отсутствием снижения сердечного выброса [10]. На основании результатов ОФП можно судить о сосудистом резерве пациентов с ЛГ и прогнозировать эффективность терапии вазодилаторами. В последние годы ингаляционный илопрост используется в большинстве научных центров по изучению ЛАГ [11]. Существуют клинические исследования, доказавшие, что ингаляционный илопрост является более мощным вазодилатором при его сравнении с iNO [5, 12, 13].

В ИКК им. А.Л.Мясникова было проведено сравнительное исследование, в котором оценивались изменения гемодинамических параметров и функциональных показателей, полученных методом КПОС и внутрисосудистого УЗИ, при проведении острой пробы с iNO и илопростом. В исследование были включены 7 пациентов с ЛАГ, из них 5 женщин, средний возраст которых составил 32±12,0 года, среднее ДЛА – 49,67±16,2 мм рт. ст., ЛСС –

799±122,3 дин·с·см⁻⁵, давление заклинивания ЛА – 4,0±2 мм рт. ст. Всем пациентам была проведена КПОС, в рамках которой применялись ОФП с использованием как iNO, так и илопроста (Вентавис). При анализе гемодинамического ответа после проведения ОФП отмечалось снижение среднего ДЛА, более выраженное при использовании ингаляционного илопроста (17,2±5 мм рт. ст. против 25,37±9 мм рт. ст.). При помощи внутрисосудистого УЗИ был проанализирован индекс пульсации ЛА, отражающий зависимость от механических сил, действующих на стенки сосуда, а также внутренние и вазомоторные свойства артериальной стенки. Индекс пульсации ЛА составил 25±21,4 после использования iNO и 45,7±38 введения илопроста ($p<0,05$), что соответствует более выраженному гемодинамическому ответу со стороны легочного сосудистого русла на использование илопроста. Таким образом, илопрост является удобным в использовании при проведении ОФП, доза препарата всегда контролируемая, наблюдается более быстрый эффект в сравнении с другими видами короткодействующих вазодилататоров [14].

Пациентке проводилась острая проба с iNO и ингаляцией илопроста – значимого снижения давления в ЛА не зарегистрировано (ОФП отрицательная).

По данным УЗИ органов брюшной полости выявлены умеренные диффузные изменения паренхимы печени, признаки венозного застоя, расширения нижней полой вены 27–28 мм. В связи с наблюдающейся гипербилирубинемией (84,5–143,3 мкмоль/л) терапия бозентаном была отменена.

Таким образом, с учетом наличия высокой ЛГ III ФК (ВОЗ), отсутствием стабильного эффекта на фоне терапии силденафилом (отсутствие снижения ДЛА по данным ЭхоКГ, увеличение КТИ, снижение толерантности к физической нагрузке, появления признаков недостаточности по большому кругу кровообращения (расширение нижней полой вены, печеночных вен), невозможности продолжения приема бозентана больной была назначена двухкомпонентная ЛАГ-специфическая терапия силденафилом (Ревацио) 60 мг/сут и илопростом (Вентавис) в дозе 40 мкг/сут по витальным показателям. Кроме того, пациентке рекомендован постоянный прием торасемида 10 мг/сут, спиронолактона 200 мг/сут, панангина по 3 таблетки в сутки, варфарина 5 мг/сут под контролем МНО. По данным эзофагогастродуоденоскопии выявлено эрозивное поражение желудка, в связи с чем назначена гастропротективная терапия пантопразолом 40 мг/сут и Маалоксом 3 мл/сут.

В связи с отсутствием лекарственного обеспечения пациентка начала осуществлять ингаляции илопроста только в апреле 2014 г., используя неподходящий тип небулайзера (B.Well WN-116U). В сентябре 2014 г. была повторно госпитализирована в связи со снижением толерантности к физической нагрузке, появлением жалоб на осиплость голоса и чувство дискомфорта в правом подреберье, усилением отеков голеней и стоп.

По результатам ЭхоКГ зарегистрировано увеличение среднего ДЛА до 130 мм рт. ст., увеличение площади правого предсердия с 36 до 42 см², ПЗР ПЖ – с 4,5 до 4,9 см. Увеличение степени трикуспидальной регургитации до III–IV. Выявлено пролабирование задней створки трикуспидального клапана. Отрыв небольшой веточки хорды, ведущей к задней створке трикуспидального клапана. Наблюдалось уменьшение дистанции в тесте 6-минутной ходьбы с 289 до 221 м. УЗИ печени продемонстрировало схожую картину.

Учитывая выявленную отрицательную динамику в виде нарастания ДЛА, увеличения правых отделов сердца, больной была увеличена доза илопроста до 60 мкг/сут, проведена смена небулайзера на Omron MicroAIR. Пациентке рекомендовано продолжить прием силденафила в прежней дозе 60 мг/сут, постоянный прием торасемида 10 мг/сут, спиронолактона 200 мг/сут, панангина 3 таблетки в сутки, варфарина 2,5 мг/сут под контролем МНО (целевые значения 1,5–2,5).

С конца сентября 2014 г. больная находилась на постоянной комбинированной терапии илопростом (60 мкг/сут) и силденафилом (60 мг/сут), на фоне которой отметила улучшение самочувствия: уменьшение выранных одышки, повышение толерантности к физическим нагрузкам. В марте 2015 г. поступила в отделение повторно для объективизации состояния.

По данным ЭхоКГ отмечаются стабильные показатели среднего ДЛА – 130 мм рт. ст, правых отделов сердца: площадь правого предсердия – 42 см², ПЗР – 5,0 см, толщина передней стенки ПЖ – 0,8 см, ствол ЛА – 3,5 см. По результатам рентгенографии органов грудной клетки очаговых и инфильтративных изменений в легких не выявляется. Отмечается положительная динамика в виде уменьшения коэффициента Мура с 43 до 40%, коэффициента Люпи – с 41 до 39%, КТИ – 63%. Правые отделы сердца увеличены.

В биохимическом анализе крови обращает на себя внимание повышенный уровень общего билирубина до 188,7 мкмоль/л, что отмечалось и в августе 2012 г. – уровень общего билирубина – 115,8 мкмоль/л. По данным УЗИ органов брюшной полости диагностированы умеренные диффузные изменения паренхимы печени, небольшое расширение нижней полой вены, выявлен полип в шейке желчного пузыря. Была назначена гепатопротекторная терапия Гептралом 800 мг/сут. Рекомендовано дальнейшее наблюдение у гастроэнтеролога.

На фоне комбинированной патогенетической терапии отмечалось увеличение дистанции в тесте 6-минутной ходьбы до 260 м, однако дистанция оставалась ниже, чем в августе 2013 г.

Учитывая сохранение признаков неблагоприятного прогноза заболевания, низкий ФК, явления недостаточности кровообращения, было проведено усиление патогенетической терапии в виде увеличения дозы илопроста до 80 мкг/сут. Это способствовало улучшению переносимости физических нагрузок. При проведении теста 6-минутной ходьбы на фоне приема увеличенной дозы илопроста отмечался прирост пройденной дистанции до 294 м, одышка по Боргу 3 (рис. 2).

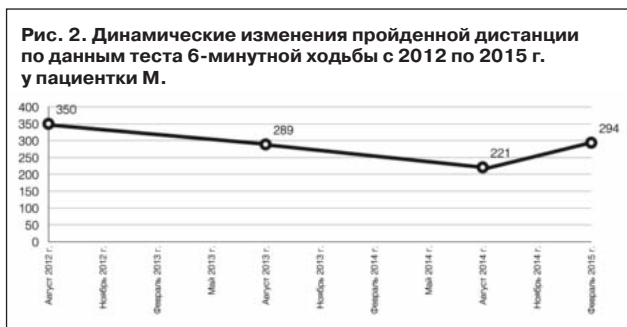
Хроническая природа и прогрессирующий характер течения ЛАГ создают теоретическую основу для применения комбинированной патогенетической терапии и представляется перспективным направлением в лечении больных ЛАГ из-за возможности воздействия на разные ключевые патофизиологические механизмы заболевания. При таком подходе к лекарственной терапии препараты усиливают и дополняют свойства друг друга.

В связи с внедрением в клиническую практику лекарственных средств, воздействующих на три известные мишени ЛАГ, представляется возможным применять совместно два и даже три специфических лекарственных препарата [15].

При наиболее тяжелых состояниях пациентов с ЛГ препаратом выбора является илопрост. Данный препарат доказал свою эффективность в плацебо-контролируемом рандомизированном клиническом исследовании (РКИ) AIR-1 (Aerosolized Iloprost Randomized) у больных ЛАГ и хронической тромбоэмболической ЛГ III–IV ФК (ВОЗ). Препарат назначался в разовой дозе 2,5–5 мкг 6–9 раз (средняя суточная доза 30 мкг). Лечение илопростом по сравнению с плацебо приводило к улучшению клинической симптоматики, толерантности к физическим нагрузкам, уменьшению ЛСС и частоты развития клинического ухудшения [16].

В открытом многоцентровом РКИ AIR-2 оценивался долговременный эффект применения илопроста. Спустя 2 года длительная терапия ингаляционным илопростом привела к значительному улучшению клинической картины, приросту пройденной дистанции по данным теста 6-минутной ходьбы, уменьшению одышки, улучшению параметров легочной гемодинамики и повышению качества жизни [17].

В метаанализе 6 РКИ, включавших 858 больных, комбинированная ЛАГ-специфическая терапия приводила к достоверному снижению риска развития клинического ухуд-



шения (относительный риск – ОР 0,48; 95% доверительный интервал – ДИ 0,26–0,91; $p=0,023$) по сравнению с контролем, достоверному приросту дистанции в тесте 6-минутной ходьбы на 22 м, снижению среднего ДЛА, давлению в правом предсердии и ЛСС. Частота серьезных нежелательных явлений была сходной при назначении моно- и комбинированной терапии ЛАГ (ОР 1,17; 95% ДИ 0,40–3,42; $p=0,77$).

Ярким примером сочетания препаратов класса ингибиторов ФДЭ-5 и простагноидов у пациентов с ЛАГ является исследование PACES-1 (Pulmonary Arterial Hypertension Combination Study of Epoprostenol and Sildenafil). Присоединение sildenafil к длительной терапии эпопростенолом у больных ЛАГ способствовало улучшению переносимости физических нагрузок, гемодинамических параметров и качества жизни, увеличению времени до развития клинического ухудшения. К 16-й неделе лечения больные в группе sildenafil имели больший прирост дистанции в тесте 6-минутной ходьбы по

сравнению с плацебо: +29,8 и +1,0 м соответственно (расстояние 380 м, II ФК, ВОЗ) [18].

Использование для лечения пациентов с ИЛГ комбинации лекарственных препаратов, воздействующих на разные патофизиологические механизмы, является чрезвычайно привлекательным подходом. При этом представляется возможным одновременное назначение двух препаратов или ступенчатая стратегия, как в нашем клиническом случае, когда на фоне назначения одного препарата патогенетической терапии больной не достигает целей лечения, что требует присоединения второго препарата к оказавшейся недостаточно эффективной предшествующей терапии. Вместе с тем, при высоком риске и наличии признаков хронической сердечной недостаточности, быстром прогрессировании заболевания, снижении дистанции в тесте 6-минутной ходьбы менее 300 м, выраженном повышении натрийуретического пептида В-типа, наличии перикардального выпота по данным ЭхоКГ, выраженной дисфункции ПЖ, высокого давления в правом предсердии и низкого сердечного индекса представляется оправданным назначение стартовой комбинированной терапии [15].

Таким образом, данный клинический случай демонстрирует возможности проведения комбинированной патогенетической терапии у пациентов с ИЛГ. Назначение илоprostа в дополнение к терапии sildenafil способствовало улучшению клинико-гемодинамического и функционального статуса, качества жизни пациентки. Применение патогенетической терапии илоprostом позволяет контролировать течение заболевания и замедлять его прогрессирование, улучшать прогноз и снижать потребность в госпитализациях у больных с наиболее тяжелым состоянием при ЛАГ III–IV ФК.

Литература/References

1. Диагностика и лечение легочной гипертензии. Российские рекомендации. Кардиоваскулярная терапия и профилактика (Прил. 2). 2007; 6. / Diagnostika i lechenie legochnoi gipertenzii. Rossiiskie rekomendatsii. Kardiovaskuliarnaia terapiia i profilaktika (Pril. 2). 2007; 6. [in Russian]
2. D'Alonzo GE, Barst RJ, Ayres SM et al. Survival in patients with primary pulmonary hypertension. Results from a national prospective registry. *Ann Intern Med* 1991; 115: 343–9.
3. Guidelines for the diagnosis and treatment of pulmonary hypertension. The task force for the diagnosis and treatment of pulmonary hypertension of the ECS and ERS, endorsed by the ISHLT. *Eur Heart J* 2009; 30: 2493–537.
4. Olschewski H, Simonneau G, Galie N et al. Inhaled iloprost in severe pulmonary hypertension. *N Engl J Med* 2002; 347: 322–9.
5. Gombert-Maitland M, Olschewski H. Prostacyclin therapies for the treatment of pulmonary arterial hypertension. *ERJ* 2008; 31 (4): 881–901.
6. Galie N, Ussia G, Passarelli P et al. Role of pharmacologic tests in the treatment of primary pulmonary hypertension. *Am J Cardiol* 1995; 75: 55A–62A.
7. Galie N, Hoeper MM, Humbert M et al. ESC Committee for Practice Guidelines (CPG). Guidelines for the diagnosis and treatment of pulmonary hypertension: The Task Force for the Diagnosis and Treatment of Pulmonary Hypertension of the European Society of Cardiology (ESC) and the European Respiratory Society (ERS), endorsed by the International Society of Heart and Lung Transplantation (ISHLT). *Eur Heart J* 2009; 30: 2493–537.
8. McLaughlin VV, Archer S, Badesch DB et al. ACCF/AHA 2009 Expert Consensus Document on Pulmonary Hypertension: A Report of the American College of Cardiology Foundation Task Force of Expert Consensus Documents and the American Heart Association Developed in Collaboration With the American College of Chest Physicians; American Thoracic Society and the Pulmonary Hypertension Association. *J Am Coll Cardiol* 2009; 53: 1573–619.
9. Чазова И.Е., Авдеев С.Н., Царева Н.А. и др. Клинические рекомендации по диагностике и лечению легочной гипертензии. *Терапевт. архив*. 2014; 86 (9): 4–23. / Chazova I.E., Avdeev S.N., Tsareva N.A. i dr. Klinicheskie rekomendatsii po diagnostike i lecheniiu legochnoi gipertenzii. *Terapevt. arkhiv*. 2014; 86 (9): 4–23. [in Russian]
10. Galie N, Hoeper MM, Humbert M et al. ESC Committee for Practice Guidelines (CPG). Guidelines for the diagnosis and treatment of pulmonary hypertension: The Task Force for the Diagnosis and Treatment of Pulmonary Hypertension of the European Society of Cardiology (ESC) and the European Respiratory Society (ERS), endorsed by the International Society of Heart and Lung Transplantation (ISHLT). *Eur Heart J* 2009; 30: 2493–537.
11. Hoeper MM, Lee SH, Voswinckel R et al. Complications of right heart catheterization procedures in patients with pulmonary hypertension in experienced centers. *J Am Coll Cardiol* 2006; 48: 2546–52.
12. Opitz CF, Wensel R, Bettmann M et al. Assessment of the vasodilator response in primary pulmonary hypertension: comparing prostacyclin and iloprost administered by either infusion or inhalation. *Eur Heart J* 2003; 24: 356–65.
13. Hoeper MM, Olschewski H, Ghofrani HA et al. A comparison of the acute hemodynamic effects of inhaled nitric oxide and aerosolized iloprost in primary pulmonary hypertension. German PPH Study Group. *J Am Coll Cardiol* 2000; 35: 176–82.
14. Белятко Е.А., Данилов Н.М., Матчин Ю.Г. и др. Использование препарата илоprost для проведения острых фармакологических проб у пациентов с легочной артериальной гипертензией. *Системные гипертензии*. 2012; 4: 4–6. / Belyatko E.A., Danilov N.M., Matchin Yu.G. i dr. Ispol'zovanie preparata iloprost dlia provedeniia ostrыkh farmakologicheskikh prob u patientsov s legochnoi arterial'noi gipertenziei. *Systemic Hypertension*. 2012; 4: 4–6. [in Russian]
15. Быстров В.В., Архипова О.А., Мартынюк Т.В. и др. Применение патогенетической терапии антагонистом рецепторов эндотелина бозентана и ингибитора фосфодиэстеразы типа 5 sildenafil в лечении тяжелой идиопатической легочной гипертензией. *Евразийский кардиол. журн*. 2014; 4: 26, 32–33. / Bystrov V.V., Arkhipova O.A., Martyniuk T.V. i dr. Primenenie patogeneticheskoi terapii antogonistom retseptorov endotelina bozentana i ingibitora fosfodiesterazy tipa 5 sildenafil v lechenii bol'noi idiopaticheskoi legochnoi gipertenzii. *Evrasiiskii kardiол. zhurn*. 2014; 4: 26, 32–33. [in Russian]
16. Olschewski H, Walrath D, Schermuly R et al. Aerosolized prostacyclin and iloprost in severe pulmonary hypertension. *Ann Intern Med* 1996; 124: 820–4.
17. Olschewski H, Hoeper MM, Behr J et al. Long-term therapy with inhaled iloprost in patients with pulmonary hypertension. *Respir Med* 2010; 104: 731–40.
18. Simonneau G, Rubin IJ, Galie N et al. Addition of sildenafil to long-term intravenous epoprostenol therapy in patients with pulmonary arterial hypertension: a randomized trial. *Ann Intern Med* 2006; 150 (1): 63.

СВЕДЕНИЯ ОБ АВТОРАХ

Завырылина Ирина Николаевна – ординатор отд. гипертензии ИКК им. А.Л.Мясникова ФГБУ РКНПК

Архипова Ольга Александровна – канд. мед. наук, мл. науч. сотр. лаб. легочной гипертензии отд. гипертензии ИКК им. А.Л.Мясникова ФГБУ РКНПК. E-mail: Olga_ark@list.ru

Саидова Марина Абдулатиповна – д-р мед. наук, проф., рук. лаб. ультразвуковой диагностики отд. новых методов исследования ИКК им. А.Л.Мясникова ФГБУ РКНПК

Данилов Николай Михайлович – канд. мед. наук, ст. науч. сотр. отд. гипертензии ИКК им. А.Л.Мясникова ФГБУ РКНПК

Мартынюк Тамара Витальевна – д-р мед. наук, вед. науч. сотр., рук. лаб. легочной гипертензии отд. гипертензии ИКК им. А.Л.Мясникова ФГБУ РКНПК

Чазова Ирина Евгеньевна – чл.-кор. РАН, д-р мед. наук, проф., дир. ИКК им. А.Л.Мясникова ФГБУ РКНПК